

आर्य समाज पता- मेडिनस्ट  
TELEGRAM - "MEDINST"

दूरभाष २६५८८५००, २६५८८७००, २६५८९९००  
Telephones : 26588500, 26588700, 26589900

अखिल भारतीय आयुर्विज्ञान संस्थान  
ALL INDIA INSTITUTE OF MEDICAL SCIENCES  
अन्सारी नगर, नई दिल्ली-११००२६ (मा.)  
ANSARI NAGAR, NEW DELHI - 110026



**ESTIMATE CERTIFICATE  
TO WHOM IT MAY CONCERN**

संदर्भ सं / Ref. No.....  
दिनांक / Date .....

This is to certify that Shri/Ms. Mitmi Rai Age 3yrs Gender F  
S/o./D/o./W/o. Vivek Rai is getting treatment under Dr. Radhika Tandon Dept. ....  
Wide registration no. 20190050156196 UHID No. 104944556  
is suffering from Retino Blastoma (Active group)

He/She has been advised for Medicine/Surgery/Surgical items/procedure/package and the approximate  
Cost of the total treatment is amount to Rs. 76,150/-  
(in words) Rupees. Seventy six thousand one hundred & fifty.

# Item-wise break-up of expenditure of the estimate (if applicable) is as below.

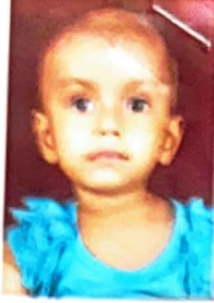	Cost in Rs.
1. <u>Gnj. Omnipaque</u>	<u>₹ 1000</u>
2. <u>Gnj. Nimodipine</u>	<u>₹ 1000</u>
3. <u>Gnj. Melphalan 50 mg/10ml</u>	<u>₹ 2500</u>
4. <u>Gnj. Topotecan 2.5 mg/2.5ml</u>	<u>₹ 4000</u>
5. <u>Miraj Marathon</u>	<u>₹ 28000</u>
6. <u>Hybrid 0.08 wire</u>	<u>₹ 25,300</u>
7. <u>pmoline</u>	<u>₹ 200</u>
8. <u>Pneumous arterial sheath -</u>	<u>₹ 1000</u>
9. <u>ECG electrodes -</u>	<u>₹ 20</u>
10. <u>IV infusion set (B. Braun) -</u>	<u>₹ 50</u>

TOTAL COST: Rs. 76,150/-

# This Estimate certificate is being issued to avail financial assistance for treatment only.  
# The said estimate certificate is valid and applicable for avail financial assistance from Rastriya Arogya Nidhi (RAN), Delhi Arogya Nidhi (DAN), State Illness assistance fund, Prime Minister's Relief Fund, Health Minister's Discretionary Fund (HMDF), AP local area development fund, CM relief fund, and fund from other sources.  
# This Estimate Certificate is also applicable for Govt./PSU's employees and beneficiaries of ESI  
# The Cheaque is to be issued in favor of "Director AIIMS, New Delhi".

- 1. Short connecting tube  $\tau$  3way - ₹ 50
- 2. long connecting tube  $\tau$  2ways - ₹ 50
- 3. Medical fracture needle 214 - ₹ 50
- 4. Exchange guidewire (TERMO) 150cm - ₹ 1500
- 5. Double large bore Y connector - ₹ 100 (MERIT)
- 6. Envoy SF - ₹ 11,300

(Name & Signature of Consultant with Stamp)  
25/09/2024



ब० रो० वि० कार्ड

RB-228/17

DR. RAJENDRA PRASAD CENTRE FOR OPHTHALMIC SCIENCES

IV

कमरा नंबर  
Cabin No.

डा० राजेन्द्र प्रसाद  
अ० भा० आयु० सं०  
Dr. Rajendra Prasad  
A.I.I.M.S., New Delhi-

यु एच आई डी संख्या  
UHID No.

UHID: 104944556  
Dept No 20190050156196  
MITHI RAI  
D.O. ATVEK RAI

Date 09/12/2019  
RPC OPD-Dr. SHIKHA GUPTA  
Unit-IV MON (THU)  
Room No.: 33

Address: DEORIA KHAS DEORIA UTTAR PRADESH, INDIA  
Mobile 8303388317



रोगी का नाम  
Name of the pat.

पता Address	आयु Age	Sex

दिनांक DATE	निदान DIAGNOSIS

उपचार Treatment

VA - *See not follow light*  
*Follows light*  
 White reflex in RE X 5-6 months.  
 Progressively rising in size  
<https://www.childhelpinghand.org/>  
 - NO HO *outside damage*

- NO HO similar complaints in family.  
 - outside diagnosis ? RB.

*FT Normal*  
*delivery (PPP)*

*on touch light*      OD      OS  
 - Clear      clear  
 - NO HO *on touch light*      normal depth      normal depth  
 - NO HO *MCW stay*      RAPD ⊕

कृपया इस कार्ड को सुरक्षित रखें तथा अस्पताल में दिखाने के समय हर वक्त साथ लायें।  
 Kindly keep this Card safely and bring it on your follow-up visits.

१. धूम्रपान निषेध २. कूड़ा कर्कट केवल कूड़ेदान में ही डालें ३. थूकिये नहीं

दिनांक - Date

उपचार- Treatment

(R)  
 Judds → of Media haze,  
 Disc healthy,  
 yellowish homogeneous  
 temporal to disc.

(L)  
 Media clear  
 Disc & macula  
 healthy

(R6) Report UGA (R) C PCE [look for calcification]

(R) <https://www.childhelpinghand.org/>  
 calcification s/o  
 Retinoblastoma

(C) grossly aneurysmal  
 Pls. obtain urgent ophthalmology opinion

(#7) (R6) → Rb clinic

llb  
 anshu DE

नेत्र ईश्वरीय सर्वश्रेष्ठ उपहार है जिनका मनुष्य जीवन में दान करना परमश्रेष्ठ है।  
 इनकी पूर्ण रक्षा कीजिए ताकि ये आपकी रक्षा कर सकें।  
 Eyes are God's most precious gift to man kind. Take full care of them  
 So that they can take care of you



000000  
 Please do not  
 write on this  
 card. It is  
 a property of  
 the Institute.  
 If you have  
 any queries,  
 please contact  
 the Registrar,  
 All India  
 Institute of  
 Medical Sciences,  
 New Delhi.  
 This card may  
 not be used  
 for any other  
 purpose.  
 Reserve your  
 name for  
 future use.

01A  
 ALL INDIA INSTITUTE OF  
 MEDICAL SCIENCES - AIIMS  
 New Delhi  
 APPOINTMENT SLIP  
 Issued By: Mrs. Chandrakant Singh, New General P.O.

Department Name: R. P. Centre (Eye Centre) OCULAR ONCOLOGY  
 Appointment Date: 11/12/2019  
 Reporting Time: 12.30 PM

खर  
 10.

UHL

9445

रोग नाम Name of the patient	पुनः/पुत्रा/पत्नी S/D/W	लिंग Sex	आयु Age	पता Address
MITHI RAJ				

दिनांक DATE	निदान DIAGNOSIS
	(R) IORB on usg

11/12/19

उपचार Treatment

C/S/B ~~2~~ 1 unit 6 by  
 Dr. Kumar

<https://www.childhelpinghand.org/>

- MR E brain & orbit to control  
 2mm section passing through  
 optic chiasm & pineal gland in  
 axial, coronal, sagittal & coronal  
 section.

- P/w is MRI report Wed/Sat  
 at 9am in R. (32)

(P76)

कृपया इस कार्ड को सुरक्षित रखें तथा अस्पताल में दिखाने के समय हर वक्त साथ लायें।  
 Kindly keep this Card safely and bring it on your follow-up visits.

१. धूम्रपान निषेध २. कूड़ा कर्कट केवल कूड़ेदान में ही डालें ३. थूकिये नहीं

दिनांक - Date

EUA delete

20/12/19

NPO - 3 AM - solid  
- 6 AM - clear fluid/water  
- 6 AM - to water

8 AM - (63) Rooms

Bony sibling also  
sister among  
(87)

<https://www.childhelpinghand.org/>

- Admit

21/12/2019

34A

8am

Dr. Niranjan

(Walkway)

20/12/19

chrochetia note

IV access was not possible.

Kindly post the child in main OT or get an IV access from pediatrics

an IV access from pediatrics

Handwritten signature

TO SR HDU

HBW

Kindly try to secure IV access to this child soon as an attempt is unable to find IV access

CR/SR/Peds

Despite repeated/multiple attempts peripheral IV cannulation not possible

Kindly get Central line insertion

radiology

Dr. Kalan (SR)

नेत्र ईश्वरीय सर्वश्रेष्ठ उपहार है जिनका मनुष्य जीवन में दान करना परमश्रेष्ठ है। इनकी पूर्ण रक्षा कीजिए ताकि ये आपकी रक्षा कर सकें।  
Eyes are God's most precious gift to man kind. Take full care of them So that they can take care of you

ब० रो० वि० कार्ड

DR. RAJENDRA PRASAD CENTRE FOR OPHTHALMIC SCIENCES

2012

UHID: 1049456  
Dept No 20190050156196  
MITHI RAI  
D.O: VIVEK RAI

Date: 14/12/2019  
RPC OPD-Dr. NEIWETE  
L.OMI  
URB: VI WED: SAT  
Room No.: J2

Address: DEORIA KHASTI ENRIA MITAR PRATAPSHI DUTTA  
Mobile: 9303388117



अनुभाग व दिन  
Section and Day VI  
बुधवार व शनिवार  
Wednesday & Saturday

कमरा नंबर  
Cabin No.

18  
14/12

टंडन का एकक  
a Tandon's Unit

आयु  
Age  
पता  
Address

दिनांक DATE	निदान DIAGNOSIS	उपचार Treatment
14 DEC 2019		<p>WRC</p> <p>18/12/19</p> <p>Room no 53, 10:00 am</p> <p>https://www.childhelpinghand.org</p> <p>14/12/19</p>

30A

कृपया इस कार्ड को सुरक्षित रखें तथा अस्पताल में दिखाने के समय हर वक्त साथ लायें।  
Kindly keep this Card safely and bring it on your follow-up visits.

- धूम्रपान निषेध
- कूड़ा कर्कट केवल कूड़ेदान में ही डालें
- शूकिये नहीं



दिनांक - Date

उपचार- Treatment

18/12/19

GISIR SR in NRE

- Soft tissue mass (+) inferiorly > size of  
vitaminium S/O Retinoblastoma
- ~~no~~ ocular coats appears intact S/O no  
extraocular spread  
but choroidal involvement (+)
- T<sub>2</sub> sections show no optic nerve involvement

<https://www.childhelpinghand.org/ocular-spread>

- R/O on Friday for EOD

17/2/2020

(R)

IO RB

- (received 2 cycles chemo)

To HV <sup>Adv</sup> in Wednesday (32) am

नेत्र ईश्वरीय सर्वश्रेष्ठ उपहार है जिनका मनुष्य जीवन में दान करना परमश्रेष्ठ है।  
इनकी पूर्ण रक्षा कीजिए ताकि ये आपकी रक्षा कर सकें।  
Eyes are God's most precious gift to man kind. Take full care of them  
So that they can take care of you

any

ब० रो० वि० कार्ड  
O.P.D. Card

58  
19/2/20  
दृष्टि

DR. RAJENDRA PRASAD CENTRE FOR OPHTHALMIC SCIENCES

UHID: 104944886  
Dept No 20190050156196  
MITHI RAI  
D.O: VIVEK RAI

Date: 19/02/2020  
General  
RPC OPD-Dr. NEIWETE  
LOMI  
Unit-VI WED, SAT  
Room No.: 32

Address: DEORIA KHAS DEORIA, UTTAR PRADESH, INDIA  
Mobile: 8303388917



अनुभाग व दिन  
Section and Day VI  
बुधवार व शनिवार  
Wednesday & Saturday

कमरा नंबर  
Cabin No.

टैंडन का एकक  
Tandon's Unit

आयु  
Age पता  
Address

दिनांक DATE	निदान DIAGNOSIS
19 FEB 2020	उपचार Treatment <p>① hmn d rj</p> <p>② wnt</p> <p><a href="https://www.childhelpinghand.org/">https://www.childhelpinghand.org/</a></p> <p>Period 2 cycle</p> <p>A systemic</p> <p>CT</p> <p>ORA</p> <p>28/02/20.</p> <p>R.No 63, 8am</p> <p>NPO from 2am</p> <p>Plak</p> <p>date for cur</p> <p>early det. pl</p> <p>34A</p> <p>19/2/2020</p>

कृपया इस कार्ड को सुरक्षित रखें तथा अस्पताल में दिखाने के समय हर वक्त साथ लायें।  
Kindly keep this Card safely and bring it on your follow-up visits.

- धूम्रपान निषेध
- कूड़ा कर्कट केवल कूड़ेदान में ही डालें
- थूकिये नहीं





ब० रो० वि० कार्ड  
O.P.D. Card



यैत्र अमृत्यु उपहार है  
जो आप ही दे सकते हैं।

अनुभाग व दिन  
Section and Day VI  
बुधवार व शनिवार  
Wednesday & Saturday

कमरा नंबर  
Cabin No.

डा० राजेन्द्र प्रसाद नेत्र विज्ञान केन्द्र,  
आ० भा० आयु० सं०, नई दिल्ली - ११००२९  
Dr. Rajendra Prasad Centre for Ophthalmic Sciences  
A.I.I.M.S., New Delhi-110029

यु एच आई डी संख्या  
UHID No.

आचार्य राधिका टंडन का एकक  
Prof. Radhika Tandon's Unit

रोगी का नाम Name of the patient	पुत्र/पुत्री/पत्नी S/D/W	लिंग Sex	आयु Age	पता Address
------------------------------------	-----------------------------	-------------	------------	----------------

दिनांक DATE	निदान DIAGNOSIS
----------------	--------------------

07/10/20

उपचार Treatment

2yl 19ly

EVA for RB.

No cond or 2.25s hole  
- No cover eye  
<https://www.childhelpinghand.org/>  
No 4th 0 fives eye 2dy

age: 22

Ref: 24/10/20  
in: 24/10/20

Ref: ① Peds consultation date 24/10  
of eye & eye

Review in  
Paediatric eye  
for UR-symp  
(eye & ear).  
A

F/U in OPD 32 one Sat/wed  
after paid consultation  
J

कृपया इस कार्ड को सुरक्षित रखें तथा अस्पताल में दिखाने के समय हर वक्त साथ लायें।  
Kindly keep this Card safely and bring it on your follow-up visits.

१. धूम्रपान निषेध २. कूड़ा कर्कट केवल कूड़ेदान में ही डालें ३. थूकिये नहीं

दिनांक - Date

Hx/C of EORB (R eye) → Gg D → Stage II B  
उपचार - Treatment

06/03/2020  
12:45 am

C/o - Cough / cold x 5-6 days  
- fever (low grade) x 5-6 days

No H/O lse oral acceptance

O/A

- HR - 110/min
- RR - 40/min
- No retractions / nasal flay
- Chest -  $\rightarrow$  O/L N/V/B
- no crackles / rhales

- Wt / HT

was on  
Syp Leptine  
x 4-5 days

↓  
No improvement  
w/ S/S

ALERT

- Syp Bromethane -  
2ml TDS x 3-days
- Syp Augmentin (S/roxy)  
3.5ml TDS x 5 days

14/3/2020

<https://www.childhelpinghand.org/>

Cough on & off x 20d.  
early morning &  
evening  
occasional episodes.

Family h/o atopy ++  
(Allergic Rhinitis)

→ Metacpray 1 spray x 1m

नेत्र ईश्वरीय सर्वश्रेष्ठ उपहार है जिनका मनुष्य जीवन में दान करना परमश्रेष्ठ है।

इनकी पूर्ण रक्षा कीजिए ताकि ये आपकी रक्षा कर सकें।

Eyes are God's most precious gift to man kind. Take full care of them

→ Can do EVA ↓ examination  
GA

- Rev. in bed once
- To rev after 3 days  
for clearance

Resher

SK. P. H. W.

Raj Kumar Ambika



ब० रो० वि० कार्ड  
O.P.D. Card



अनुभाग व दिन  
Section and Day VI  
बुधवार व शनिवार  
Wednesday & Saturday

कमरा नंबर  
Cabin No.

DR. RAJENDRA PRASAD CENTRE FOR OPHTHALMIC SCIENCES

UHID: 104944556  
Dept. No. 20190050156196  
MITHI RAI  
D/O: VIVEK RAI

Date: 14/03/2020  
General  
RPC OPD-Dr. VEIWETE  
LOMI  
Unit-VI  
WED, SAT  
Room No.: J2

Address: DEORIA KHAS DEORIA, UTTAR PRADESH, INDIA  
Mobile: 8303386317



ग टंडन का एकक  
Ka Tandon's Unit

आयु  
Age

पता  
Address

दिनांक DATE	निदान DIAGNOSIS
14 MAR 2020	<p>उपचार Treatment</p> <p>① more D R B</p> <p><a href="https://www.childhelpinghand.org/">https://www.childhelpinghand.org/</a></p> <p>Recieved by clinic A C T</p> <p>Det. for 60A</p> <p>③ 30A</p> <p>③ 14/3/2020</p> <p>③ 20/03/20 R No 63, 8am NPO from 2am</p>

कृपया इस कार्ड को सुरक्षित रखें तथा अस्पताल में दिखाने के समय हर वक्त साथ लायें।  
Kindly keep this Card safely and bring it on your follow-up visits.

१. धूम्रपान निषेध २. कूड़ा कर्कट केवल कूड़ेदान में ही डालें ३. थूकिये नहीं

दिनांक - Date

उपचार - Treatment

①

22/5/2020

Anesthesia notes

10:45 AM

PAC done

↓ Dr. Vineeta mam.

- Anesthesia consultant

NPO adequate

Monitors attached

Vitals - stable

I :  $O_2 + N_2O + sevo \rightarrow \#2CLMA$

M :  $O_2 + N_2O + sevo$


R : 100%  $O_2$

Postoperative: <https://www.childhelpinghand.org/>

ADVISE

1) monitor vitals

2)  $O_2$  via FM @ 5L/min

  
Dr. Mohan J.R.

नेत्र ईश्वरीय सर्वश्रेष्ठ उपहार है जिनका मनुष्य जीवन में दान करना परमश्रेष्ठ है।  
इनकी पुर्ण रक्षा कीजिए ताकि ये आपकी रक्षा कर सकें।

Eyes are God's most precious gift to man kind. Take full care of them  
So that they can take care of you

ब० रो० वि० कार्ड  
O.P.D. Card

डा० राजेन्द्र प्रसाद नेत्र विज्ञान केन्द्र,  
अ० भा० आयु० सं०, नई दिल्ली - ११००२९  
Dr. Rajendra Prasad Centre for Ophthalmic Sciences  
A.I.I.M.S., New Delhi-110029



नेत्र सम्बन्धित रोगों में  
जो आप ही देख सकते हैं

अनुभाग व दिन  
Section and Day VI  
बुधवार व शनिवार  
Wednesday & Saturday

कमरा नंबर  
Cabin No.

यु एच आई डी संख्या  
UHID No. 104944556

आचार्य राधिका टंडन का एकक  
Prof. Radhika Tandon's Unit

रोगी का नाम Name of the patient	पुत्र/पुत्री/पत्नी S/D/W	लिंग Sex	आयु Age	पता Address
Mithu Rai		F	2 yrs	

दिनांक DATE	निदान DIAGNOSIS
20/3/20	उपचार Treatment

Presented  
CVA.

Date: 20/3/20  
<https://www.childhelpinghand.org/>

Case Seen/EVA done by Dr. Pooja

Diagnosis: (R) Group D RB (Regressing pattern)

(L) WNL

o.c. cycles: 2 cycles of c.T.  
(24/2/20 - last check)

कृपया इस कार्ड को सुरक्षित रखें तथा अस्पताल में दिखाने के समय हर वक्त साथ लायें।  
Kindly keep this Card safely and bring it on your follow-up visits.

१. धूम्रपान निषेध २. कूड़ा कर्कट केवल कूड़ेदान में ही डालें ३. थूकिये नहीं



दिनांक - Date

उपचार - Treatment

Adv. : ① epl mycin ③ Tld x 5 days

c/d/w  
Dr. [unclear]

2. Continue chemotherapy

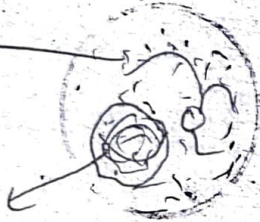
Review after ② cycles of chemo  
therapy -

after [unclear] riv's  
opinion.

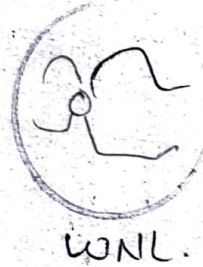
Simon

<https://www.childhelpinghand.org/>

Calcified  
retrobulbar  
seeds



Calcified  
mass & surrounding  
vasculature with diffuse.



retrobulbar  
seeds.

नेत्र ईश्वरीय सर्वश्रेष्ठ उपहार है जिनका मनुष्य जीवन में दान करना परमश्रेष्ठ है।  
इनकी पूर्ण रक्षा कीजिए ताकि ये आपकी रक्षा कर सकें।  
Eyes are God's most precious gift to man kind. Take full care of them  
So that they can take care of you

ब०

General



DeptSeq: 508

डॉ० राजेन्द्र प्रसाद  
 अ० भा० आयु० सं०  
 Dr. Rajendra Prasad  
 A.I.I.M.S., New Delhi

104944556  
 Dept. Regn. 2019/005/0156196  
 Name: Miss MITHI RAI  
 D/O VIVEK RAI, 2Y 7M 4D, F  
 Ph: 8303388317  
 GEORJA KHAS DEORIA, UTTAR PRADESH,  
 INDIA

Dept: R. P. Centre  
 (Eye Centre)  
 Unit: Unit-VI  
 Room: 32  
 F/18  
 Days: Saturday  
 App. Date: 13/02/2021



कमरा नंबर  
Cabin No.

यू०एच०आई०डी० संख्या  
 UHID No.



2021021206283

दिनांक DATE	निदान DIAGNOSIS	उपचार Treatment
13 FEB 2021		

*Handwritten notes:*  
 22/5/2020  
 slow regressed  
 power  
 total recid  
 cycle  
 System  
 vac driving  
 Date for EORT  
 Early date 15  
 IYA  
 https://www.childhelpinghand.org



डॉ. न्युवेते लोमी / Dr. NEIWETE LOMI  
 Asstt. Prof of Ophthalmology  
 A.I.I.M.S., New Delhi

कृपया इस कार्ड को सुरक्षित रखें तथा अस्पताल में दिखाने के समय केवल कूड़ेदान में ही डालें।  
 Kindly keep this Card safely and bring it on your follow-up visits.

1. धूम्रपान निषेध / 1. No Smoking
2. कूड़ा कर्कट केवल कूड़ेदान में ही डालें / 2. Use Dustbin
3. थूकिये नहीं / 3. No Spitting



EUA done by Dr Lemi Lunits



USG (RE) for PSE - VH/VE with RD ⊕  
 Mass ⊕ inferiorly with calcification ⊕

Urgent <https://www.childhelpinghand.org/>

Adv - Repeat MRI brain & orbit, contrast enhanced, fat suppressed in sagittal, coronal & axial section with 2mm cuts passing through optic nerve & pineal gland. ↓

Flu in OPD no 32 on Wed/Sat at 9:00 am

17/3/21 meet (115)

नेत्र ईश्वरीय सर्वश्रेष्ठ उपहार है जिनका मनुष्य जीवन में दान करना परमश्रेष्ठ है।  
 इनकी पूर्ण रक्षा कीजिए ताकि ये आपकी रक्षा कर सकें।

Eyes are God's most precious gift to man kind and eye donation is the most noble deed.  
 Take full care of them so that they can take care of you.

*[Signature]*  
 SRunits



ब० रो० वि० कार्ड  
O.P.D. Card

डा० राजेन्द्र प्रसाद नेत्र विज्ञान केन्द्र  
अ० भा० आयु० सं०, नई दिल्ली - 110029

Dr. Rajendra Prasad Centre for Ophthalmic Sciences  
A.I.I.M.S., New Delhi-110029



अनुभाग व दिन Section and Day VI बुधवार व शनिवार Wednesday & Saturday
---

कमरा नंबर  
Cabin No.

यू०एच०आई०डी० संख्या

आचार्य राधिका टंडन का एकक

UHID No.

104944556

Prof. Radhika Tandon's Unit

रोगी का नाम Name of the Patient	पुत्र/पुत्री/पत्नी S/D/W	लिंग Sex	आयु Age	पता Address
Mithi Ravi		3yr	12	

दिनांक DATE	निदान DIAGNOSIS
	(R) Active CPDR (L) WNL

उपचार Treatment

13/08/24

EUA done by Dr. Iomi ↓ Unit 6 ↓ GA

No. <https://www.childhelpinghand.org/>

- Last chemo date = ~~11/7/24~~ 11/7/24

- ERBT - ⊖

- IAC - ⊖

- intraorbital / peri orbital inj

- Last EUA = ~~28/05/24~~ 28/05/24

कृपया इस कार्ड को सुरक्षित रखें तथा अस्पताल में दिखाने के समय हर वक्त साथ लायें।  
Kindly keep this Card safely and bring it on your follow-up visits.

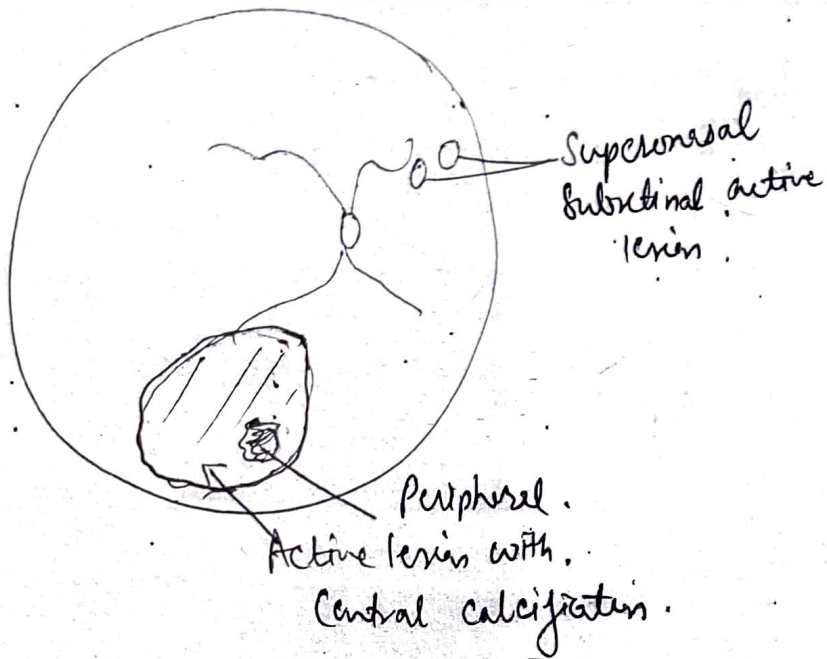
- धूम्रपान निषेध 1. No Smoking
- कूड़ा कर्कट केवल कूड़ेदान में ही डालें 2. Use Dustbin
- थूकिये नहीं 3. No Spitting

दिनांक - Date

RE

उपचार - Treatment

LE



Adv

138 - EID Myelin TDS x 5 days. 000

<https://www.childhelpinghand.org/>  
→ RE IAC (Mepolone + Topotecan).

115  
Sister. Sophie  
Please

Moby

नेत्र ईश्वरीय सर्वश्रेष्ठ उपहार है जिनका मनुष्य जीवन में दान करना परमश्रेष्ठ है।  
इनकी पूर्ण रक्षा कीजिए ताकि ये आपकी रक्षा कर सकें।

**Eyes are God's most precious gift to man kind and eye donation is the most noble deed.  
Take full care of them so that they can take care of you.**

मैं विवेक कुमार राय हूँ। मेरी बेटी का नाम मीठी राय है जिसका इलाज DELHI AIIMS RPC में चल रहा है।

मैं उत्तर प्रदेश के देवरिया जिला का रहने वाला हूँ। मेरी बेटी मीठी की आँख में ट्यूमर है। मेरी वार्षिक आय 60,000/- है।

मीठी की आँख में इंजेक्शन लगावता हूँ जिसके लिए मुझे आर्थिक सहायता की आवश्यकता है।

कृपया मेरी मदद करें जिसके लिए मैं आपका शरा आभारी रहूँगा।

धन्यवाद

विवेक कुमार राय

<https://www.childhelpinghand.org/>

Dr. Anil Kumar, M.D., M.Ch., F.R.C.S. (Gen. Surg.)  
Senior Consultant, Department of General Surgery  
All India Institute of Medical Sciences (AIIMS), New Delhi  
25/09/2024